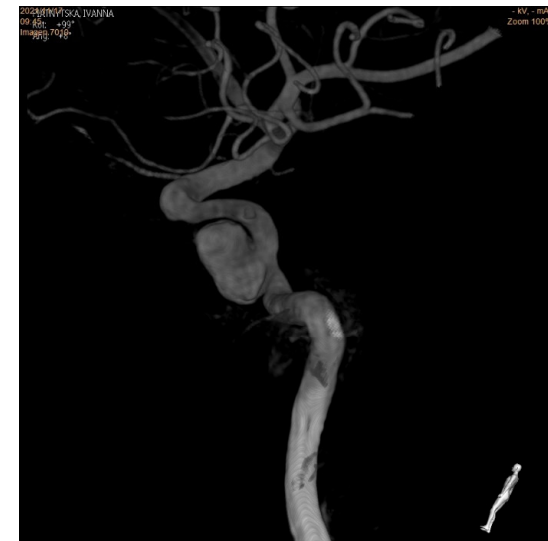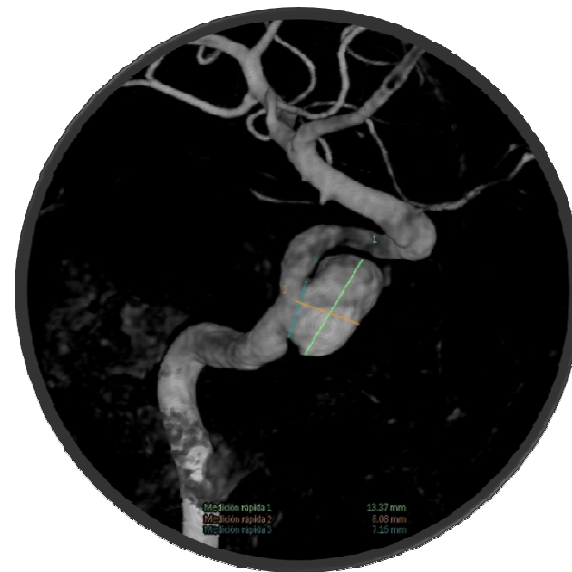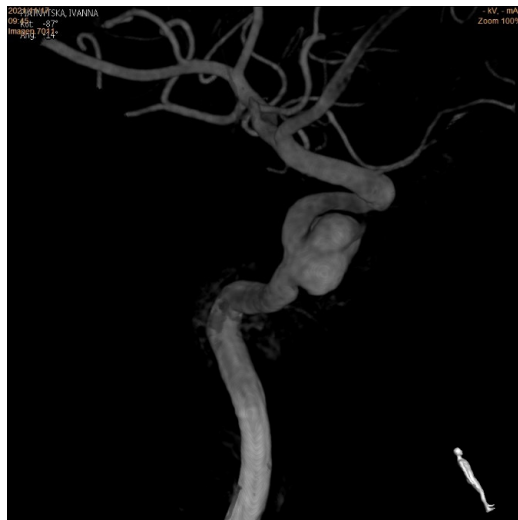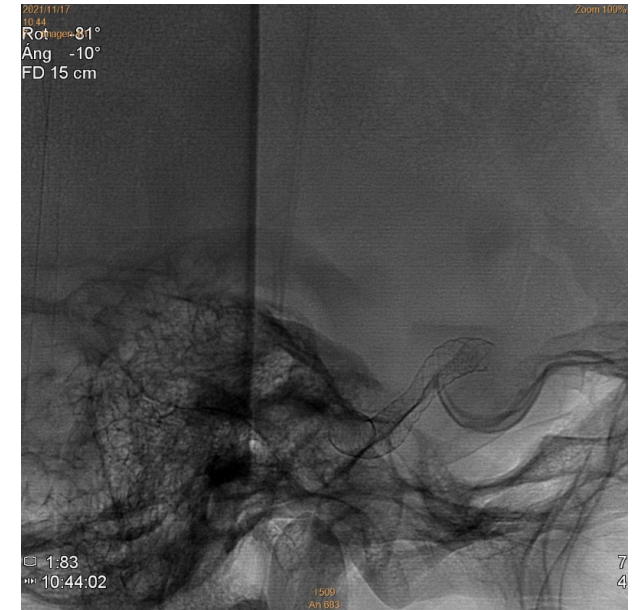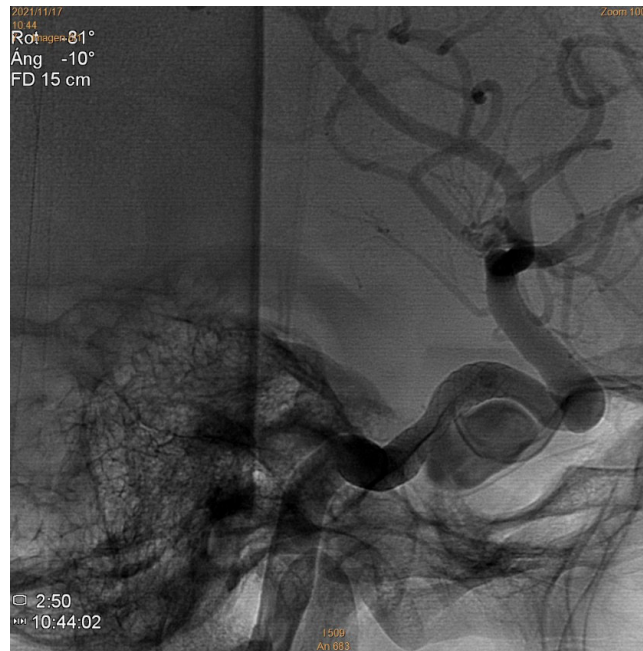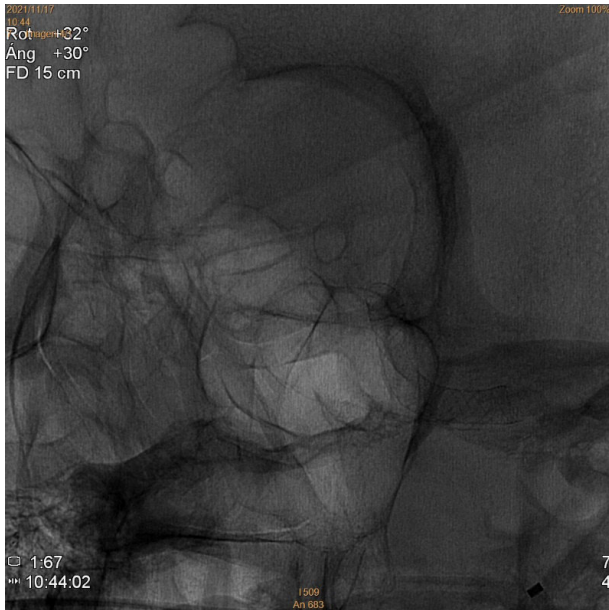


TRATAMIENTO ENDOVASCULAR DE ANEURISMA PETROCAVERNOSO GRANDE CON DERIVADOR DE FLUJO SURPASS EVOLVE



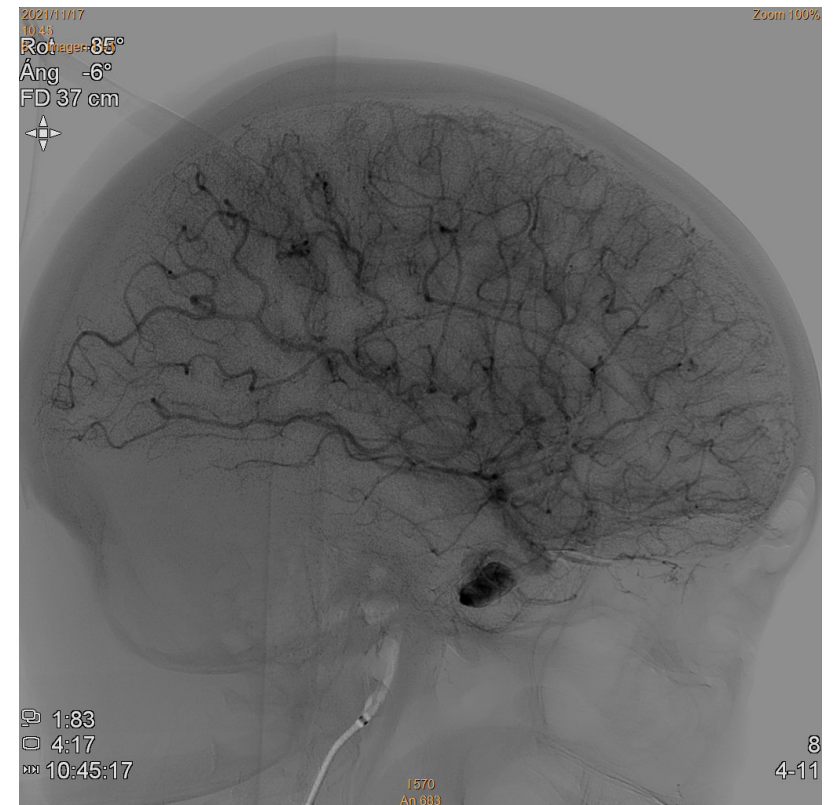
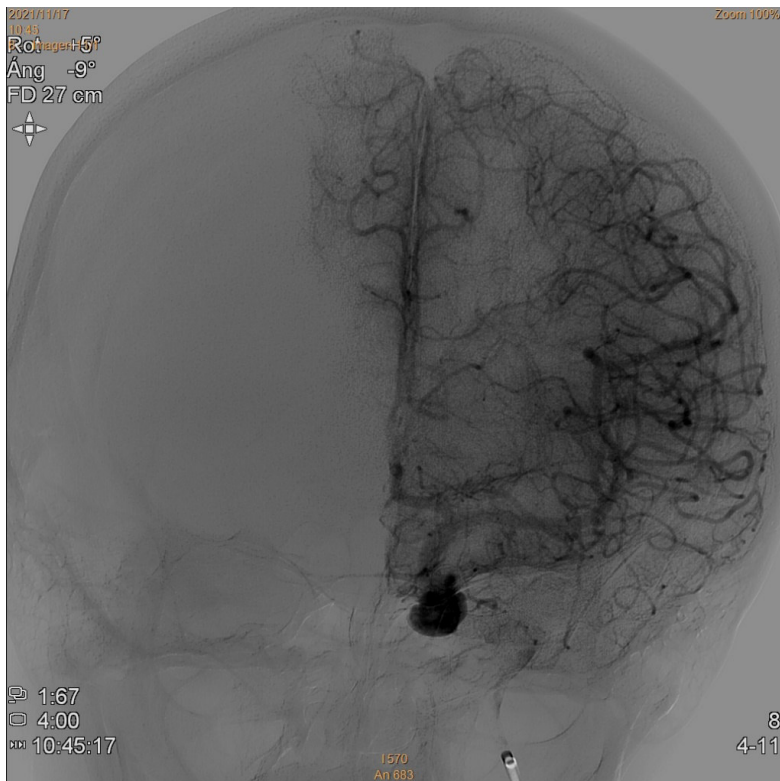
Mujer de 48 años de edad queda manera incidental al realizarse estudio RM SE MUESTRA ESTE ANEURISMA GRANDE PETRO-CAVERNOSO IZQUIERDO

TRATAMIENTO ENDOVASCULAR DE ANEURSIMA PETROCAVERNOSO GRANDE CON DERIVADOR DE FLUJO SURPASS EVOLVE



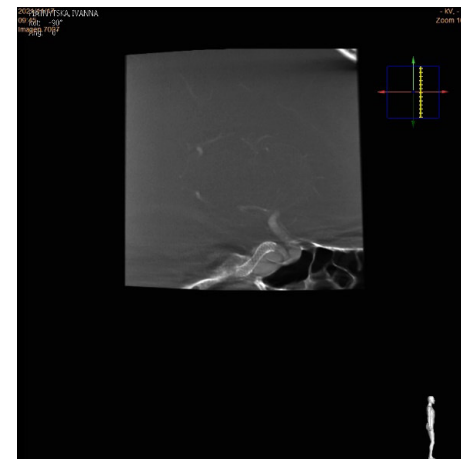
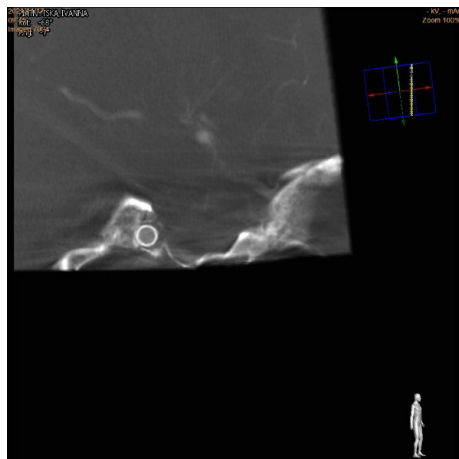
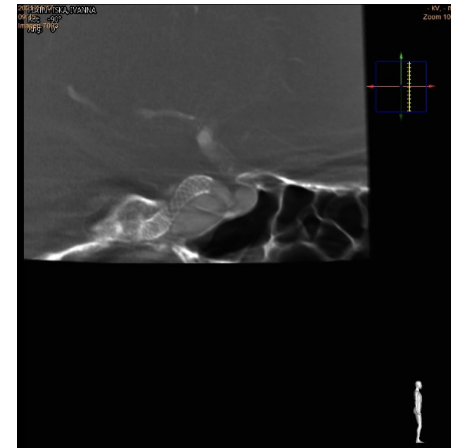

Excelente despliegue y visualización de stent Surpass Evolve de 4,5 x 25mm

TRATAMIENTO ENDOVASCULAR DE ANEURSIMA PETROCAVERNOSO GRANDE CON DERIVADOR DE FLUJO SURPASS EVOLVE



Retencion de contraste con importante estasis tras el despliegue del stent evolve

TRATAMIENTO ENDOVASCULAR DE ANEURSIMA PETROCAVERNOSO GRANDE CON DERIVADOR DE FLUJO SURPASS EVOLVE



Excelente visualización i adaptación a la pared vascular del stent surpass Evolve